

ハイデルベルグ スペクトラリス

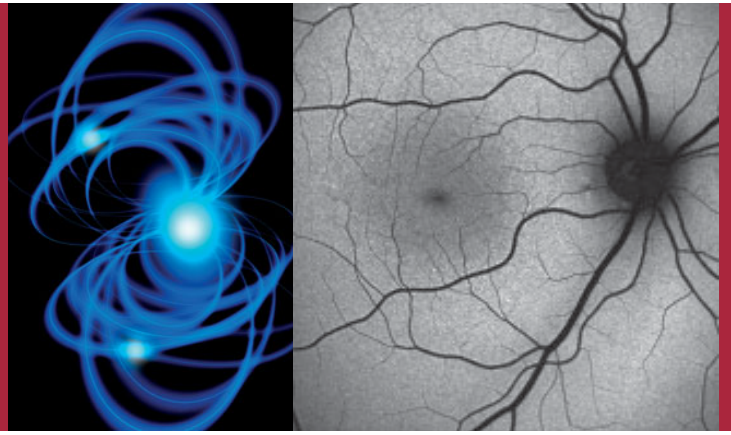
HRA+OCT

HRA

OCT+BluePeak

OCT Compact+BluePeak

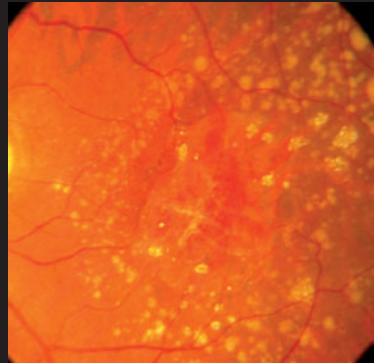
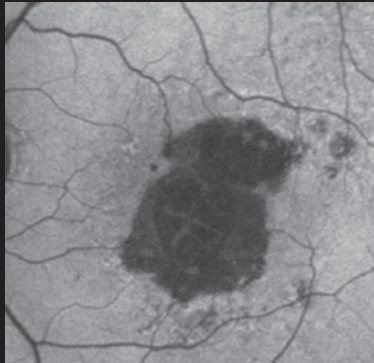
bluepeak



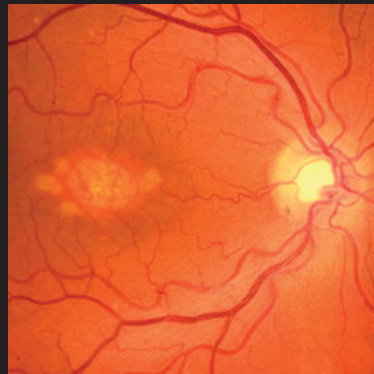
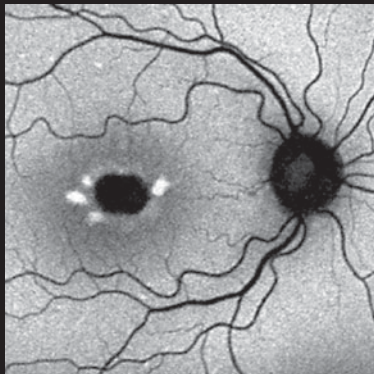
blue laser autofluorescence

BluePeak™

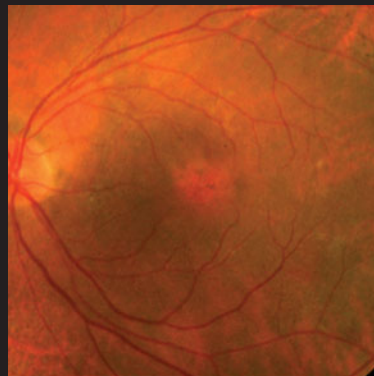
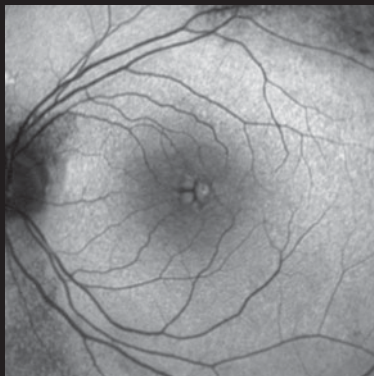
カラー写真



網膜色素上皮地図状萎縮¹



錐体杆体ジストロフィ²



嚢胞様黄斑浮腫³

■ **BluePeak™** ブルーレーザによる自発蛍光マップは、網膜からの自発的な蛍光をとらえることができる非侵襲の診断モダリティです。

リポフスチンは、健康な網膜色素上皮細胞にも見られる自然に発生する代謝指標です。この合成物をマッピングすることは、網膜の健康状態を知る重要な要素になります。純粋なブルーレーザを用いた共焦点走査により、フラッシュ写真撮影に固有の散乱光や低検出感度の無い、鮮明で高コントラストな代謝活動のイメージが得られます。

■ **BluePeak™** は、共焦点レーザ走査とブルーレーザの自発蛍光マップにより、様々な眼底疾患に関連する代謝活動の変化を観察することができます。

多くの遺伝的な網膜疾患や加齢黄斑変性を含む複合的な網膜疾患では、網膜色素上皮/光受容体複合体の代謝活動に変化が現れます。

■ **加齢による疾患**

- 初期の加齢黄斑変性（ドルーゼン）
- 萎縮型加齢黄斑変性（網膜色素上皮地図状萎縮）
- 滲出型加齢黄斑変性（脈絡膜新生血管）

■ **黄斑部と網膜ジストロフィ（遺伝性の疾患）**

- ベスト病
- スターガルト病
- 卵黄状黄斑ジストロフィ
- 錐体ジストロフィ
- 錐体杆体ジストロフィ
- 網膜色素変性

■ **嚢胞様黄斑浮腫**

■ **特発性黄斑部毛細血管拡張症**

■ **中心性漿液性網脈絡膜症**

■ **ブドウ膜炎**

■ **黄斑円孔**

■ **眼内腫瘍**

臨床画像提供：

1 Steffen Schmitz-Valckenberg MD, University of Bonn, Germany

2 Michael P. Kelly CPT, Duke Eye Center, Durham, NC, USA

3 Vikki McBain MD and Noemi Lois MD PhD, University of Aberdeen, Scotland

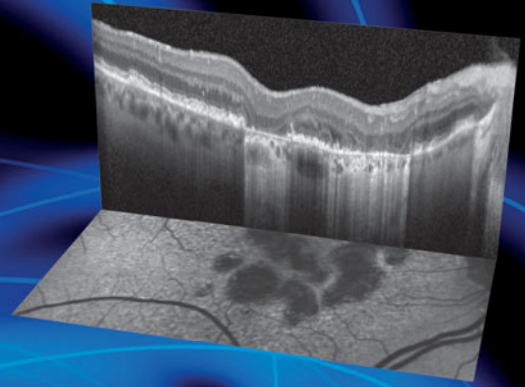
マルチモダリティ画像 BluePeak™と SD-OCT

BluePeak™とスペクトラルドメイン OCT によるマルチモダリティ画像は、網膜の構造と機能に関する新しい視点を提供します。

“The Spectralis combination systems offer unique perspectives and insights to retinal disease. The key to understanding the morphologic change lies in in-vivo depiction of retinal layers by spectral OCT technology in combination with other imaging modalities such as FAF”

Ute EK Wolf-Schnurrbusch, MD

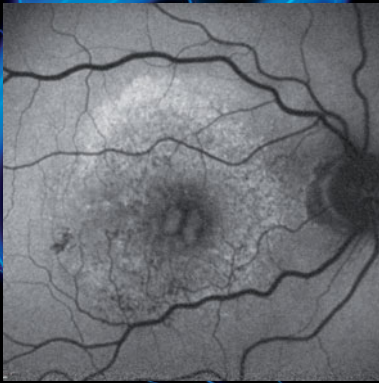
“スペクトラリスは複数のモダリティを組み合わせることが可能なシステムなので、網膜疾患について独特な所見と洞察を得ることができる。形態的な変化を理解するための鍵は、スペクトラルドメインOCT技術と眼底自発蛍光 (FAF) 等の他の画像モダリティを組み合わせることによる、網膜層の in-vivo 描写にあると言える。”



ブルーレーザ自発蛍光と SD-OCT の同時撮影

臨床画像提供:

Steffen Schmitz-Valckenberg MD, University of Bonn, Germany



滲出型加齢黄斑変性

臨床画像提供:

Sandra Liakopoulos MD, University of Cologne, Germany

BluePeak™は滲出型加齢黄斑変性の治療後経過予測に役立つ

“The analysis of the initial foveal fundus autofluorescence (FAF) in patients with CNV in exudative AMD appears to be an important prognostic factor for distinguishing patients in whom visual function may improve after therapy from those patients in whom retinal damage has already progressed, which limits a positive functional outcome”.

Britta Heimes, MD – Daniel Pauleikhoff, MD – Alan C. Bird, MD
(Heimes et al. Graefes Arch Clin Exp Ophthalmol 2008; 246:1229-1234)

“脈絡膜新生血管を伴う滲出型加齢黄斑変性患者の眼底中心窩について治療前に眼底自発蛍光解析 (FAF) を行えば、治療後に視機能の改善が見込まれる患者と、網膜のダメージが進行しているため視機能回復に限界のある患者を区別するための予後の決め手が得られるようだ。”

BluePeak™による地図状萎縮の進行観察

“The high-contrast difference between atrophic and non-atrophic retina allows delineating the area of atrophy more precisely and accurately as compared to conventional fundus photographs.

An even more striking finding of autofluorescence imaging in GA patients is the frequent visualization of high intensity levels surrounding the atrophic patches. The enlargement of existing or the development of new atrophy is spatially confined to retinal areas with previously increased levels of autofluorescence.

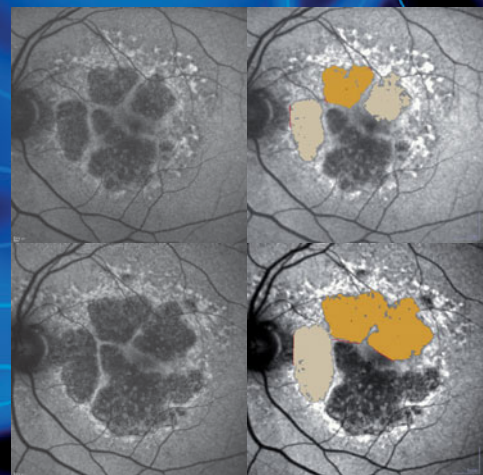
These distinct autofluorescence abnormalities do not show up on funduscopy or any other imaging method.”

Steffen Schmitz-Valckenberg, MD

“BluePeakを用いると萎縮型と非萎縮型との違いが強調されるので、従来の眼底写真に比較して萎縮領域をいっそう精密且つ正確に描出できる。

これにより地図状萎縮症患者の萎縮部位周辺の明るい自発蛍光画像を頻繁に観察できることは特筆すべき発見である。

既存萎縮の拡大や新たな萎縮の進行は、過去に自発蛍光が増えた空間的網膜領域にのみ限定される。このような自発蛍光独特の異常は、眼底検査や他の画像診断で観察できない。”



臨床画像提供:

Steffen Schmitz-Valckenberg MD, University of Bonn, Germany